DUSP9、P38MAPK 在早发型重度子痫前期患者胎盘组织中的表达及意义

赵莉娜 张 丽 刘国成

【摘 要】 **目的** 探讨 P38 丝裂原活化蛋白激酶(P38MAPK)及双特异性磷酸酶 9(DUSP9)与早发型重度子痫前期发生发展的关系,揭示其与细胞外信号调节蛋白激酶(ERK) 1/2 信号通路相互作用机制,为早发型重度子痫前期的发病机理提供理论依据。**方法** 收集 122 例重度子痫前期患者为研究组(其中早发型 62 例,晚发型 60 例),随机抽取同期 65 例正常妊娠者为对照组。采用免疫组化方法检测胎盘组织中 P38MAPK、DUSP9 的表达水平。**结果** 各组胎盘组织的合体滋养细胞、蜕膜细胞、血管内皮细胞中均可检测到 P38MAPK、DUSP9 的表达。早发型重度子痫前期组 P38MAPK 表达显著高于晚发型重度子痫前期组及对照组(0.112 ± 0.025,0.072 ± 0.002,0.048 ± 0.008,P < 0.01);早发型重度子痫前期组 DUSP9 表达水平显著低于晚发型重度前期组及对照组(0.041 ± 0.004,0.078 ± 0.002,0.126 ± 0.008,P < 0.01);各组胎盘组织中 P38MAPK 与 DUSP9 的表达水平呈负相关(r = −0.53,P < 0.05)。**结论** 早发型重度子痫前期组胎盘中 P38MAPK 高表达及 DUSP9 低表达与其疾病的发生发展密切相关。提示 P38MAPK、DUSP9/ERK1/2 信号通路可能相互作用,并共同在早发型重度子痫前期发生发展中起重要作用。

【关键词】 早发型重度子痫前期; P38MAPK; DUSP9
中图分类号: R365.71 **文献标识码:** A **doi:** 10.3969/j.issn.1671 −332X.2017.02.023

The Expression Levels and Clinical Values of P38MAPK and DUSP9 in Placenta of Early Onset Severe Preeclampsia

*ZHAO Lina**, *ZHANG Li*, *LIU Guocheng*

【**Abstract**】 **Objective** Study the relationship between P38MAPK, DUSP9 and early onset severe preeclampsia, reveal the two factors and extracellular signal regulated protein kinase (ERK), and reveal the foundation of the disease, and provide a theoretical basis of pathogeny. **Methods** The study groups include sixty − two early onset severe preeclampsia ones, and sixty later onset severe preeclampsia ones, and the control group include sixty − five normal deliveries. We detect the different expression levels of P38MAPK and DUSP9 in placenta with the methods of Immunohistochemistry. **Results** We can test the expression levels of P38MAPK and DUSP9 in the syneytiotrophoblast, vascular endothelial cells and decidual cells of the placenta. The expression level of P38MAPK is significantly higher in early onset severe preeclampsia ones than the levels in later onset severe preeclampsia ones and normal ones (0.112 ± 0.025, 0.072 ± 0.002, 0.048 ± 0.008, P < 0.01). The expression level of DUSP9 is significantly lower in early onset severe preeclampsia ones than the levels in later onset severe preeclampsia ones and normal ones (0.041 ± 0.004, 0.078 ± 0.002, 0.126 ± 0.008, P < 0.01). The expression levels of P38MAPK and DUSP9 are negative correlation (r = −0.53, P < 0.05). **Conclusions** It is closely related to the pathogenesis and development of diseases with the high expression of P38MAPK and the low expression of DUSP9 in early onset severe preeclampsia placentas. Signaling pathways of P38MAPK and DUSP9 may interact with each other and play an important role in the development of early onset severe preeclampsia.

【**Key words**】 Early Onset Severe Preeclampsia; P38MAPK; DUSP9

【**Author's address**】 *Guangdong Women and Children Hospital, Guangzhou 510610, China

妊娠 34 w 之前发病的重度子痫前期称为早发型重度子痫前期,其发病早、具有严重的围产结局。研究发现早发型重度子痫前期为胎盘源性疾病[1],与晚发型存在不同的病因及发病机制。胎盘形成缺陷和缺血缺氧引起的血管内皮功能损伤有关,本研究旨在探讨 P38MAPK 和 DUSP9/ERK1/2 信号通路的调控功能与早发型重度子痫前期的发生发展的关系。

1 材料与方法

1.1 研究对象

选取广东省妇幼保健 2014 年 5 月 −2016 年 5 月住院初产妇患重度子痫前期 122 例(早发型组 62

基金项目: 广东省科技计划项目(编号:2014A020212548)
赵莉娜 张 丽 刘国成: 广东省妇幼保健院 广东广州 510610

例,晚发型组 60 例)为研究组,早发组平均年龄(28.5 ±1.8)y,平均孕周(32.2 ±1.5)w;晚发组平均年龄(27.8 ±2.3)y,平均孕周(36.3 ±1.3)w。随机抽取同期剖宫产结束妊娠的正常初产妇 65 例为对照组,平均年龄(28.6 ±3.3)y,平均孕周(35.4 ±0.5)w。所有入选对象排除妊娠合并内外科疾病、孕期激素类或抗生素类等服药史及体外受精(IVF)等因素。

1.2 试验方法

1.2.1 所有标本均于胎盘娩出后 10 min 内收集。于胎盘母体面近脐带处避开钙化点及血管密集区,约 1.5 cm ×1.0 cm ×0.5 cm 大小,灭菌生理盐水冲洗干净后,纱布吸干,置于 4% 中性多聚甲醛液中固定 24 h,然后常规制作成石蜡块,4 ℃保存待用。采用免疫组化 SABC 法测定胎盘组织 P38MAPK、DUSP9 的表达。每批染色均设阳性对照(公司提供)和阴性对照[磷酸盐缓冲溶液(PBS)代替一抗]。

1.2.2 结果分析 根据据切片中棕黄色阳性细胞的数量比例及染色信号的强弱进行判断,采用 LEICA 公司生产的生物医学图像分析系统(Q550CW)进行图像分析,每张切片随机选取 5 个不重叠高倍视野,分别计算每个视野 P38MAPK、DUSP9 的扫描面积及平均光密度,平均光密度值代表阳性表达强度。

1.3 统计学方法

应用 SPSS 11.5 软件进行统计学处理,两组间比较采用 t 检验,多组比较用方差分析,指标间相关性用 Spearman 等级相关检验,$P<0.05$ 为差异有统计学意义。

2 结果

2.1 孕妇胎盘组织 P38MAPK、DUSP9 表达水平

重度子痫前期 P38MAPK 阳性表达早发型组胎盘显著高于晚发组及对照组($P<0.01$)。见图 1。

2.2 孕妇胎盘组织 DUSP9、P38MAPK 的表达水平

早发型重度子痫前期组胎盘组织 DUSP9 表达水平显著低于晚发型组,相反 P38MAPK 表达水平明显增高高($P<0.05$)。见表 1。

2.3 P38MAPK 与 DUSP9 的相关性分析

根据免疫组化对早发型重度子痫前期胎盘组织中 P38MAPK 和 DUSP9 定量检测结果采用 Spearman 相关系数进行分析,结果显示胎盘组织中 P38MAPKmRNA 的表达水平与 DUSP9mRNA 的表达水平呈负相关($r=-0.53$,$P<0.01$)。

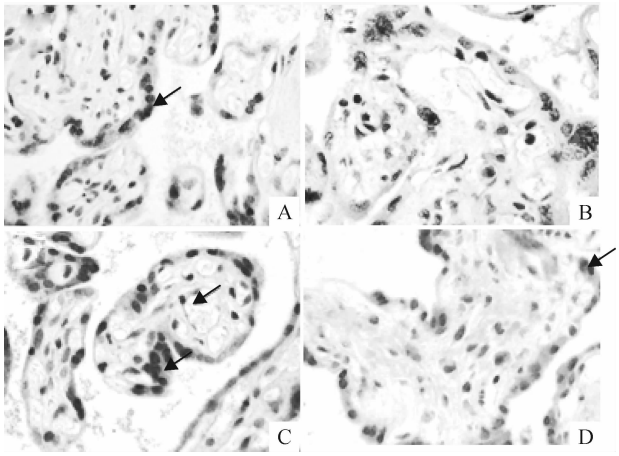

注:A 为 <34 w 胎盘组织;B 为 >34 w 胎盘组织;C 为早发型重度子痫前期胎盘组织;D 为晚发型重度子痫前期胎盘组织。箭头所指为胎盘滋养细胞、血管内皮细胞(A、B、C、D 均 ×100)

图 1 P38MAPK 免疫组织化学染色(A - D)

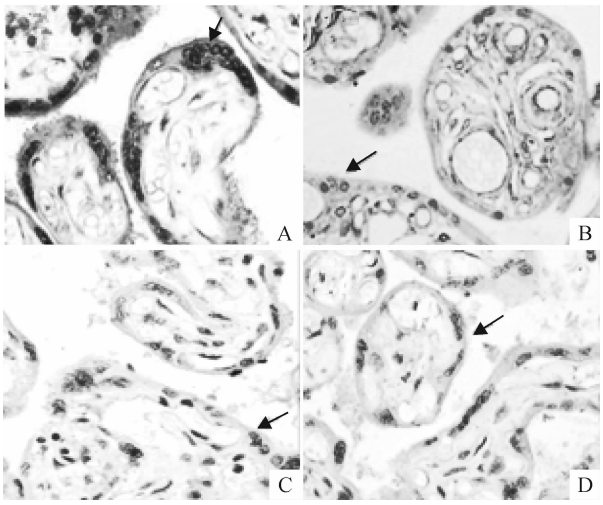

注:A 为晚期对照组胎盘组织;B 为早发型重度子痫前期胎盘组织;C 为晚发型重度子痫前期胎盘组织。D 为早期对照组胎盘组织。箭头所指为胎盘滋养细胞(A、B、C、D 均 ×100)

图 2 DUSP9 组织免疫组织化学染色(D - F)

表 1 胎盘组织中 DUSP9、P38MAPK 水平比较

组别	例数 (n)	P38MAPK 平均吸光度	P38MAPK P	DUSP9 平均吸光度	DUSP9 P
对照组	65	0.048 ±0.008	0.003	0.126 ±0.008	0.004
早发型重度子痫前期组	62	0.112 ±0.025[2)]	0.003	0.041 ±0.004[2)]	0.004
晚发型重度子痫前期组	60	0.072 ±0.002[1)]	0.039	0.078 ±0.002[1)]	0.025

注:[1)] 与对照组比较有显著差异,$P<0.05$;[2)] 与对照组比较有极显著差异,$P<0.01$

3 讨论

P38MAPK 是由 360 个氨基酸残基组成的丝/苏氨酸蛋白激酶,是最重要的细胞应激信号传导通路之一,主要介导细胞损伤、炎症、梗死、氧化应激反应[2-3]。P38MAPK 信号通路介导血管内皮的损伤通路,能够将细胞外信号传导至细胞核内,调节相关基因表达,从而调控细胞增殖、周期、分化等诸多过程[4]。近年来研究显示 MAPK 通路参与了包括骨肉瘤在内的多种肿瘤的发生、发展过程[5],胞滋养细胞类似肿瘤细胞,故推测重度子痫前期患者 P38MAPK 表达异常,滋养细胞浸润异常,导致疾病发生。近年来 P38MAPK 在血管损伤性疾病如高血压、子痫前期、糖尿病血管并发症等发病过程中血管内皮细胞的作用越来越受到重视[6]。研究发现子痫前期合并子痫前期患者的胎盘组织存在明显的 p38MAPK 的活化[7]。本资料显示,P38MAPK 在研究组胎盘组织中滋养细胞增生细胞明显高表达,提示,P38MAPK 参与早发型重度子痫前期疾病的发生发展,推测早发型重度子痫前期患者胎盘中 P38MAPK 基因转录、翻译增加,大量启动某些癌基因如 c-myc/c-fos,C-jun,fas 等的转录及诱导凋亡相关蛋白的活化,从而促进胎盘滋养细胞凋亡,滋养细胞浸润不足,诱导胎盘滋养细胞及胎盘微血管内皮细胞功能紊乱,甚至凋亡、脱落和坏死,导致胎盘血管生成障碍及滋养细胞侵袭能力不足,最终导致血管内皮细胞损伤和影响血管胎盘组织细胞重建,导致功能障碍,支持了早发型重度子痫前期的胎盘源性学说,参与早发型重度子痫前期疾病的发展。

DUSP9 是丝裂原活化蛋白激酶磷酸酶家族(MAP)中双位点特异性磷酸酶的重要成员, DUSP9 作为 ERK1/2 的负调控因子,通过作用于 ERK1/2 信号通路的关键环节而调节该通路的活性,形成通路的自身限制机制,对细胞分化、增殖、细胞周期调节有重要的调节作用[8]。ERK1/2 信号通路是经典的 MAPK 途径,主要介导细胞增殖、分化、转化。Czikk 等[9]发现 DUSP9 在正常妊娠早期的绒毛滋养层细胞高表达,随着妊娠的发展逐渐明显下降,并且持续下降至足月。本实验通过胎盘组织病理结果显示,DUSP9 在早发型重度子痫前期胎盘组织中 DUSP9 染色强度显著低于晚发型($P<0.05$);这些说明 DUSP9/ERK 信号通路可能在胎盘滋养细胞生长分化过程中起重要作用,参与早发型重度子痫前期的发病。

研究通过转基因动物和转染细胞实验发现 P38MAPK 和 DUSP9/ERK 通路在胎盘滋养细胞生长和凋亡相关基因表达相互影响[10]。早发型重度子痫前期胎盘组织中 P38MAPK 和 DUSP9 表达水平均呈负相关($r=-0.53$,$P<0.05$)。推测早发型重度子痫前期早期过度激活的胎盘炎性因子可能激活大量 P38MAPK 表达,引起胎盘滋养细胞及血管内皮细胞损伤、炎症、氧化应激;而胎盘缺血缺氧可能抑制 DUSP9/ERK 通路,从而抑制滋养细胞生长分化。可能再次导致胎盘细胞损伤及凋亡的增加,导致胎盘浅着床,引发早发型子痫前期的发生。

参考文献

[1] YONG H Y, KIM I Y, KIM JS, et al. ErbB2-enhanced invasiveness of H-Ras MCF10A breast cells requires MMP-13 and uPA upregulation via p38 MAPK signaling[J]. Int J Oncol,2010,36(2):501-507.

[2] PARK K M, CHEN A, BONVENTRE J V, et al. Prevention of kidney ischemia/reperfusion-induced functional injur and JNK, P38,and MAPK kinase activation by remote ischemic pretreatment [J]. Biol Chem,2001,276(15):11870-11876.

[3] 张志强,王 强,陈 勇,等. p38MAPK 抑制剂对钛颗粒刺激巨噬细胞分泌炎症因子的影响[J]. 实用医学杂志,2015,31(4):533-536.

[4] KIM E K,CHOI E J. Pathological roles of MAPK signaling pathways in human diseases[J]. Bioehim Biophys Aela,2010,1802(4):396-405.

[5] SASAKI K, HITORA T, NA UA, et al. The rile of MAPK pathway in bone and soft tissue tumors[J]. Anticancer Res,2011,31(2):549-553.

[6] FERDINAND V L, HUNT A E. The pyridinyl imidazo inhibitor SB203580 blocks phosphinositide-dependent protein kinase activity, protein kinase B phosphorylation, and retinoblastoma hyperphosphorylation in interleukin-2-stimulated T cells independently of p38 mitogen-activated protein kinase[J]. Bid Chem,2000,275:7395-7402.

[7] 刘国成,袁晓兰. P38MAPK、Nox1 及 ROSmRNA 在早发型重度子痫前期患者胎盘组织中的表达及意义[J]. 现代医院,2014,14(1)16-19.

[8] RAMOS J W. The regulation of extracellular signal-regulated kinase (ERK) in mammalian cells[J]. Int J Biochem Cell Biol,2008,40(12):2707-2719.

[9] CZIKK M J, DREWLO S, BACZYK D, et al. Dual specificity phosphatase 9 (DUSP9) expression is down-regulated in the severe pre-eclamptic placenta[J]. Placenta,2013,34(2),174-181.

[10] CALLPA M, BAS J, CALLEN J, et al. Apoptosis of peripheral blood lymphocyte in Parkinson patients[J]. Neurobiology of Disease,2010,38 (1):1-7.